10月10日の「目の愛護デー」を前に、第30回「目の健康講座～守ろう、健康な瞳。～」（福岡県眼科医会など主催）が、福岡市・天神のアクロス福岡で開かれた。

福岡県眼科医会会長の吉富文昭氏が座長を務めた第1部では、東京医科大主任教授（眼科学）の後藤浩氏が白内障や緑内障などについて講演。

第2部は同会副会長の菅井滋氏が座長となり、産業医科大教授（眼科学）の近藤寛之氏が、網膜が傷つく病気について講演した。いずれも、目の異変を感じたら早めに眼科に行くことの大切さが強調された。

目の健康講座



多くの受講者が詰めかけた「目の健康講座」（8月23日、福岡市・天神のアクロス福岡国際会議場）

アイバンク登録のお願い

角膜移植で視力を取り戻せる人のために

福岡県眼科医会理事　合屋　慶太氏

わが国には視覚障害者が約31万人います。障害の原因が角膜の濁りである場合、亡くなられた方から提供された透明な角膜を移植することで、視力を取り戻せるケースがたくさんあります。ところが、移植希望者に対して提供角膜の数が全く足りません。

「アイバンク」は、移植のための角膜を、皆さんからご提供いただくシステムです。「眼球提供承諾書」を福岡県医師会アイバンクへ郵送していただければ、アイバンクに登録できます。一人でも多くのご登録をお願いします。

■問い合わせ先　福岡県医師会アイバンク＝電話092（431）4564

■主催　福岡県眼科医会、日本眼科医会、西日本新聞社

■後援　厚生労働省、九州眼科医会、福岡県医師会、日本医師会、日本失明予防協会、日本アイバンク協会

目の健康守り 安心の暮らし

第1部講演　よくある目の病気の誤解と真実

東京医科大眼科学分野主任教授
後藤　浩氏

ごとう・ひろし　1984年、東京医科大卒。88年、米国南カリフォルニア大ドヒニー眼研究所に留学。93年、東京医科大眼科講師。2002年、同科助教授。06年、同科教授。07年から現職。専門は眼の腫瘍・炎症の診断と治療、眼科手術全般。

座長・福岡県眼科医会会長　**吉富　文昭氏**

吉富　医療を扱うテレビ番組などがいろいろな誤解を生んでいる。後藤教授に目の病気の正しい知識を伝えてもらいたい。

後藤　目の中でレンズのような形をして、網膜にピント合わせる働きをするのが水晶体。本来透明な水晶体が濁ってしまった病気が白内障だ。症状は、物がかすんで見える、車のヘッドライトがまぶしく感じる、視力の低下などだ。

症状進むと回復困難
違和感があれば早めに受診

主原因は加齢で、水晶体に混濁がある人の割合は60歳代で約6割、80歳代は8割にも上り、特別な病気ではない。あまり進行しない白内障もよくあるので、白内障を気に病みすぎるのはナンセンス。生活に不自由を感じたら眼科に行けばよい。

加齢以外の原因として、目の炎症、ステロイド剤や放射線治療の副作用、スポーツ（ボクシングなど）による外傷もある。

治療は、まず黒目と白目の境目から超音波を出す機器を入れ、濁った水晶体を砕きながら吸引。その後、水晶体が入っていた袋に人工の眼内レンズを挿入すれば、よく見えるようになる。

40歳以上の5％緑内障

日本人の視覚障害の原因疾患として一番多いのが緑内障。これは、目の視神経が集まる視神経線維が障害されることによって、視野の中に見えない部分（暗点）が生じ、進行すると暗点が広がり視野が狭くなる病気だ。

眼圧が上がり急に目や頭が痛くなる「閉塞隅角緑内障」と、初期は自覚症状がない「開放隅角緑内障」の2種類がある。前者は放置すると短期間で失明することも。40歳以上の5％に緑内障があるとされる。全ての緑内障が進行するわけではなく、年単位で経過観察しながら必要があれば治療というスタンスでよい。

診断は、視神経乳頭というくぼみの面積が広がっていないかを眼底検査でチェック。内科の中に「眼科検診もする」というところもあるが、トレーニングを積んでいる眼科で診てもらうことをお勧めする。

治療は目薬の点眼で眼圧を低下させられれば成功。それでも眼圧が下がらない、あるいは下がっても症状が進行する人には、強膜という目の硬い膜に穴を開け、目の中の水分を逃がし強制的に眼圧を下げる手術をする。

これらは緑内障の進行を止める治療なので、症状が進んで失われた視野は残念ながら元に戻らない。だからこそ早期発見、早期治療が大事だ。

コンタクトで失明も

目の炎症の病気として知られる結膜炎には、細菌が感染するタイプとウイルスが原因の流行性角結膜炎（はやり目）がある。後者は特効薬がない。患者さんの涙に触れた手からドアノブやタオルを通して、家族全員にうつることも。一方「ものもらい」などと呼ばれる麦粒腫は人にうつらない。

コンタクトレンズの間違った使い方で角膜が炎症を起こして濁り、失明することもある。殺菌が不十分なコンタクトレンズを装用することで、水道水の中にいるアカントアメーバという微生物が角膜に感染するケースが増えている。濁った角膜には薬物療法を行うが、濁りが残ったら角膜移植が必要になる。

目にできる悪性腫瘍もあり、かつて多くの患者さんが亡くなっていた。しかし、今は手術、化学療法、放射線療法を組み合わせ治る人もたくさんいる。目に違和感があったり見え方が変だと感じたりしたら、自分で判断せずに眼科医へ行ってほしい。

吉富　後藤教授は冗談も交えつつ、目の病気をとても分かりやすくお話してくれた。

第2部講演　気になる目の症状と40歳からの目の病気

産業医科大眼科学教室教授
近藤　寛之氏

こんどう・ひろゆき　1988年、千葉大医学部卒。92年、福岡大学病院眼科に勤務し94年に助手。95年、米国マイアミ大眼科研究所に留学。九州大勤務を経て2003年に福岡大医学部眼科学教室講師。10年、産業医科大眼科学教室准教授。13年から現職。専門は網膜硝子体手術、小児眼科、遺伝性眼疾患。

座長・福岡県眼科医会副会長　**菅井　滋氏**

菅井　近藤教授は、網膜など目の後ろ側の病気のスペシャリストだ。

近藤　網膜は眼底にある薄い神経の膜で、フィルム式カメラのフィルムに相当する。網膜の病気は痛みを伴わないことが多いので、見え方がおかしいことが病気の症状と覚えておいてほしい。今回は網膜に関連した代表的な六つの病気を説明する。

視界に虫や糸くずのようなものがゆらゆら動いて見えたら「飛蚊症」だ。水晶体と網膜の間にある硝子体というゼリー状のものが、年齢とともに劣化することで起きる。60歳前後から発症しやすいが、生理的な変化なので特に心配することはない。

「網膜剥離」は、目の内側の壁から網膜が剥がれ、視野の一部が欠ける病気。壁と網膜の間に水分が入り込み、さらに硝子体が網膜を引っ張ることで起きる。人の目は上下左右反転して投影されるので、視野の下側が見えない場合、網膜の上側が剥がれていると考えられる。治療は、目の周りから針を挿し入れ硝子体の一部を取り除き、代わりに空気を注入してその膨らむ力で網膜を壁に押し戻す。

「変な見え方」に注意
チェックの際は片目ずつ

加齢黄斑変性は増加

網膜の中心部に位置し視細胞が集まった場所を「黄斑」という。物を見る際は黄斑にピントを合わせるので、黄斑の病気になると視力がとたんに落ちる。

黄斑の前に線維状の膜ができる病気が「黄斑前膜」。網膜の形状がいびつになり、物がひずんで見えたり中心がぼやけたりする。目の周りから入れた器具で膜を取り除く治療をすれば症状がなくなる。

次は患者さんが増加傾向にある「加齢黄斑変性」。眼球の壁と網膜の間に、網膜に栄養を送る脈絡膜がある。ここから新生血管が伸びて出血すると網膜が障害を受けて視力が落ちる。新生血管を促進させるのが、血管内皮成長因子（VEGF）というタンパク質で、治療はこれをブロックする薬剤を眼球に注入する。新生血管を萎縮させて出血を止め黄斑の状態を改善するのだ。レーザーで新生血管を焼き固める方法もある。

これまで挙げた「網膜剥離」「黄斑前膜」「加齢黄斑変性」のいずれも、症状が進むと治療効果が十分得られなくなる。視野が欠ける、物がひずんで見えるなどの症状があれば、早めの治療が肝心だ。

糖尿病の怖い合併症

糖尿病の三大合併症の一つである「糖尿病網膜症」。血糖値が高い状態が長年続くと、①網膜の血管がもろくなり血液成分が漏出②血管が詰まり網膜が酸欠状態になると新生血管ができ出血―といった症状を起こす。その結果、網膜にかさぶたのような増殖組織ができ、これが網膜を引っ張り網膜剥離につながる怖い病気だ。

糖尿病網膜症は「糖尿病黄斑浮腫」という合併症を引き起こすこともある。網膜血管から漏れた血液成分が黄斑部にたまってできる腫れが新生血管を呼び込み、視野の中心がぼやけて見える病気だ。

これらの病気も、網膜の傷みが悪化すると、手術しても視力回復の程度が限られてしまう。繰り返すが、早期発見と早期治療が大事。早く発見する上で注意すべきポイントは、見え方がおかしいかどうかのチェックを片目ずつ行うこと。両目で見ると正常な目が異常のある目をカバーするため、気づきにくくなるのだ。

菅井　かつて手付かずの病気だった黄斑前膜と加齢黄斑変性は、10年ほど前から治療法が確立された。眼科技術は進歩している。

加齢黄斑変性の病変図

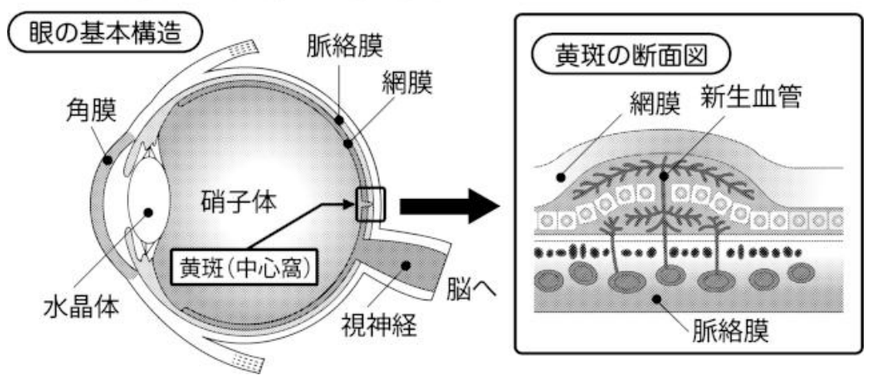

PRのページ